Brennpunkt Lokaltherapie

Die Axilla-Chirurgie im Jahre 2020: Wo geht die Reise hin?

Dr. Wolfram Malter

Brustzentrum Köln / Frechen – Uniklinik Köln

Conflicts of interest

Adviseryboardtätigkeit:

Genomic Health, Pfizer, Novartis, Hologic

Vortragstätigkeit:

NanoString; Celgene; Roche; Novartis; Hologic

Übersicht

1. Rückblick
2. Nodal negativ
3. Nodal pos.
4. Ausblick

Axilla-Anatomie

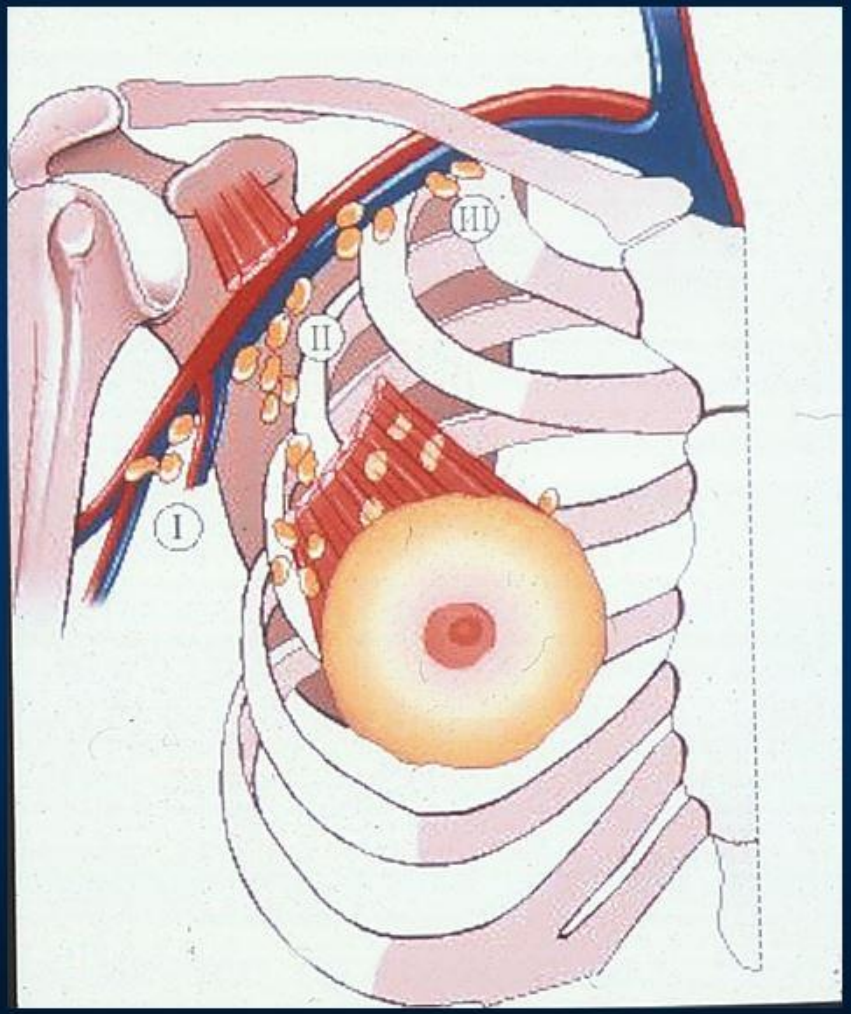

UNIKLINIK KÖLN

Axilladissektion

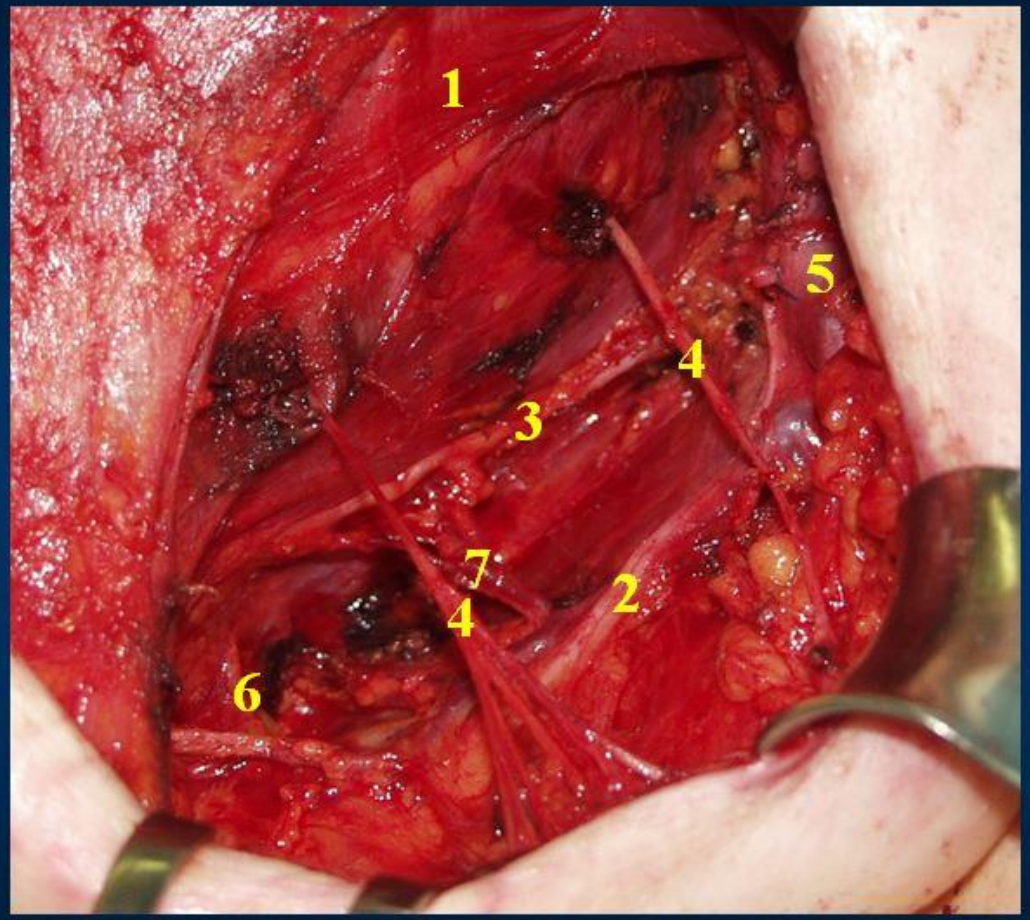

Abschlußsitus: M. pectoralis minor (1); A., V., N. thoracodorsalis (2); N. thoracicus longus (3); N. intercostobrachialis (4); V.axillaris (5), Serratusanastomose (6); Vv. perforantes (7)

Axillaoperation: was sind die Probleme?

1. Lokalrezidiv in der Axilla
2. Wie viele Lymphknoten müssen entfernt werden?
3. Lymphödem

Lokalrezidiv in der Axilla

Received: 30 May 2019 | Accepted: 3 June 2019

DOI: 10.1002/jso.25591

REVIEW ARTICLE

Journal of SURGICAL ONCOLOGY WILEY

Advances in axillary surgery for breast cancer 2019*

Stephen F. Sener[1,2]

[1]Department of Surgery, Keck School of Medicine, University of Southern California, Los Angeles, California

[2]Department of Surgery, Los Angeles County and USC (LAC+USC) Medical Center, Los Angeles, California

Correspondence
Stephen F. Sener, MD, Department of Surgery, LAC+USC Medical Center, 1100 North State Street, Clinic Tower 6A-231A, Los Angeles, CA 90033.
Email: sener@med.usc.edu

Abstract

Over the last 25 years, modifications in systemic and radiation therapy for breast cancer have led to significant reductions in the risk of regional recurrence. During the same time, surgeons have demonstrated that it is safe to forego axillary dissections for patients with low burdens of axillary lymph node disease. When these advances are added to those by reconstructive microsurgeons, the promise of reducing morbidity rates from posttreatment lymphedema seems within our grasp.

KEYWORDS

axillary radiation, axillary reverse mapping, lymphedema, neoadjuvant therapy, sentinel lymph node

Wo kommen wir her?

TABLE 1 Role of adjuvant therapy in reducing regional node recurrence rates

Study	Treatment of regional lymph nodes	Regional recurrence (%)
NSABP B-04 (1980)[1]	Surgery alone	50
NSABP B-28 (2005)[2]	0% Radiation therapy (RT)	9.3 LRR
	100% Systemic therapy (Rx)	
ACOSOG Z0011 (2016)[3]	89% RT	1.5
	97% Systemic Rx	
AMAROS (2018)[4,5]	88% RT	1.4
	91% Systemic Rx	

Abbreviations: ACOSOG, American College of Surgeons Oncology Group; LRR, locoregional recurrence; NSABP, National Surgical Adjuvant Breast and Bowel Project

Wie viele Lymphknoten müssen entfernt werden?

Ebner *et al. BMC Cancer* (2019) 19:90
https://doi.org/10.1186/s12885-019-5292-2

BMC Cancer

RESEARCH ARTICLE Open Access

Does the number of removed axillary lymphnodes in high risk breast cancer patients influence the survival?

Florian Ebner[1,2*], Achim Wöckel[3], Lukas Schwentner[1], Maria Blettner[4], Wolfgang Janni[1], Rolf Kreienberg[1] and Manfred Wischnewsky[5]

Ebner et al.

9625 Patientinnen

davon 2992 nodal positiv

Table 1 Tumor, patient and treatment characteristics in subgroups

N1-patients		Total	Excised Lymph Nodes		p-value
			≤ 10	> 10	
		2992	361 (12.1%)	2631 (87.9%)	
Nodal staus	1≤ N ≤3	1770 (59.2)	274 (75.9)	1496 (56.9)	< 0.001
	3<N≤10	732 (24.5)	80 (22.2)	652 (24.8)	
	N>10	490 (16.4)	7 (1.9)	483 (18.4)	

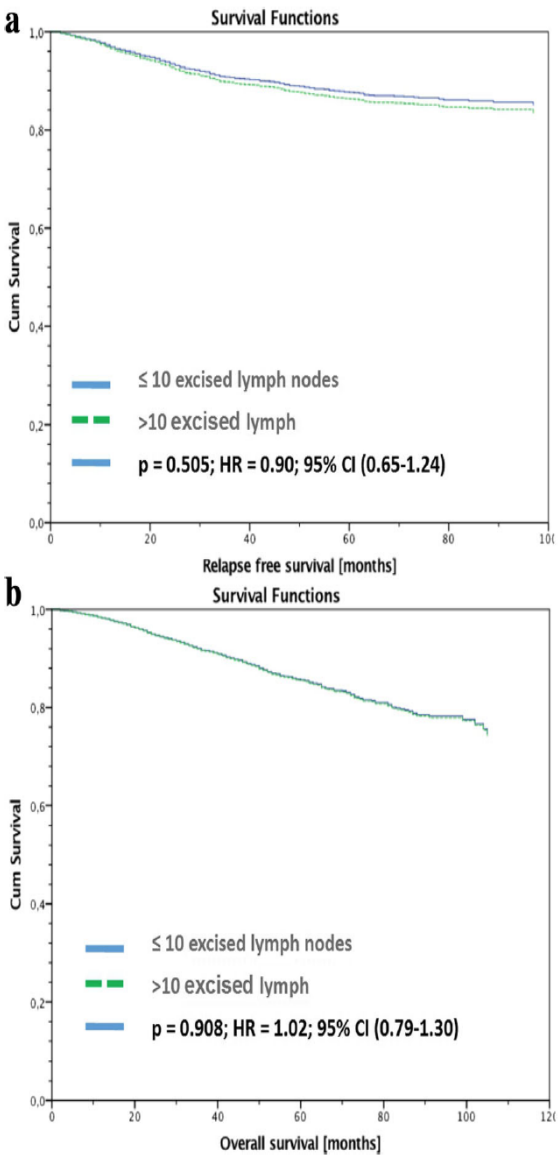

Fig. 1 a&b: Recurrence free (**a**) and Overall survival (**b**) of pN+ patients stratified by number of excised lymph nodes with cut-off value 10 and adjusted by age, tumor size, intrinsic sub types and guideline adherent adjuvant systemic therapy

Lymphödem

Table 5. Long-term Rates of Adverse Outcomes Associated With Axillary Operations

Outcome	Axillary Lymph Node Dissection, %	Sentinel Node Biopsy Alone, %
Lymphedema	10-20[9,43,53,54]	5-7[9,43,53,54]
Quality-of-life reduction	35[9]	23[9]
Arm pain/numbness	31[9,42]	11[43,50]

Rao et al. JAMA 2013;310(13):1385-1394

Nodal negative Situation

N0

Sentinel-Lymphknoten-Biopsie (SLNB) Indikationen I

AGO ARBEITSGEMEINSCHAFT GYNÄKOLOGISCHE ONKOLOGIE E.V.
KOMMISSION MAMMA
© AGO e. V.
in der DGGG e.V.
sowie
in der DKG e.V.

Guidelines Breast
Version 2019.1D

	Oxford LoE	GR	AGO
▪ Klinisch/ sonographisch neg. Axilla (cN0)	1b	A	++
▪ Zusätzliche CNB bei cN1 um eine SLNB zu ermöglichen	2a	B	+
▪ T 1–2	2b	A	++
▪ T 3–4c	3b	B	+
▪ Multifokales / multizentrisches MaCa	2b	B	+
▪ DCIS			
▪ Mastektomie	3b	B	+
▪ BET	3b	B	-
▪ DCIS beim Mann	5	D	+/-
▪ MaCa des Mannes	2b	B	+
▪ Bei der älteren Patientin	3b	B	+

www.ago-online.de
FORSCHEN
LEHREN
HEILEN

Techniken

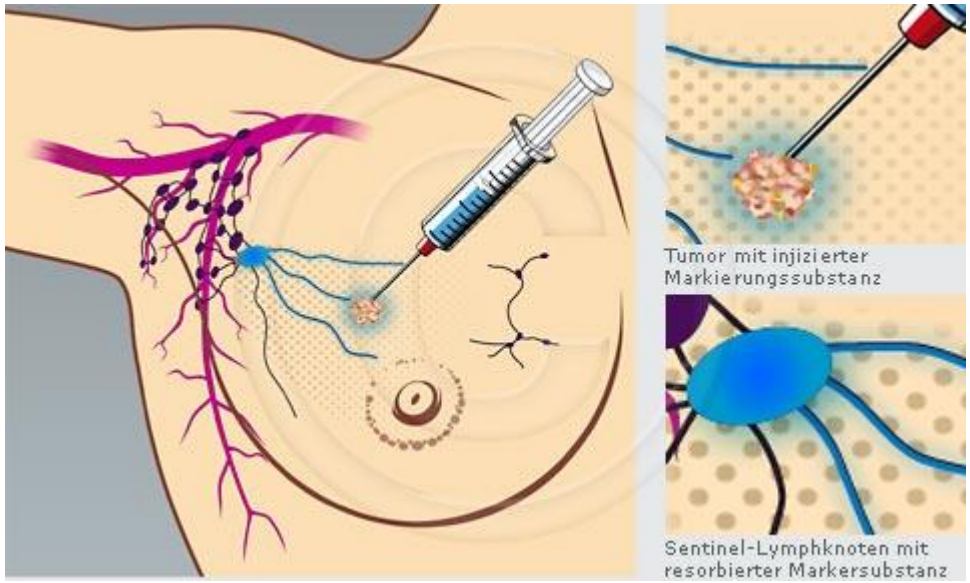

Pathologie Vechta

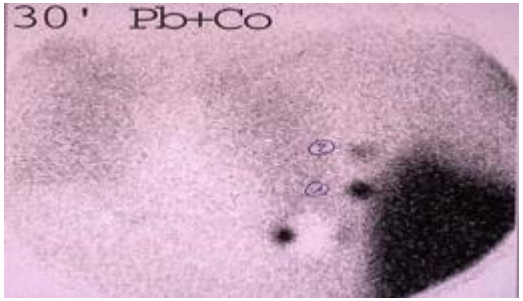

UNIKLINIK KÖLN

Sentinel-Lymphknoten-Exzision Markierung

© AGO e. V.
in der DGGG e.V.
sowie
in der DKG e.V.

Guidelines Breast
Version 2019.1D

	Oxford		
	LoE	GR	AGO
▪ ^{99m}Tc Kolloid	1a	A	++
▪ Präoperative Lymphoszintigraphie	1b	B	+/-
▪ Patentblau	1a	B	+/-
▪ Methylenblau	4	D	-
▪ Indocyaningrün (ICG)*	2b	B	+/-
▪ SPIO#	2b	B	+/-

SPIO: Superparamagnetic Iron Oxide

www.ago-online.de
FORSCHEN
LEHREN
HEILEN

Wo geht die Reise hin? INSEMA Studie

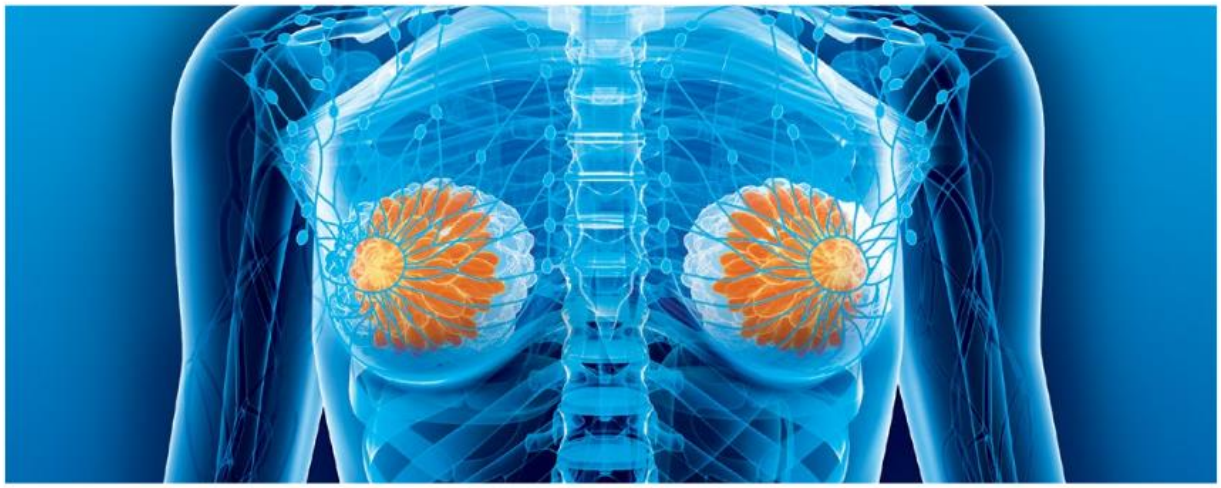

Das operative Entfernen der Lymphknoten der Achselhöhlen geht für Brustkrebspatientinnen oft mit verschlechterter Lebensqualität einher.

MÜSSEN DIE LYMPHKNOTEN BEI BRUSTKREBS ENTFERNT WERDEN?

Rostock (gb) – Das zusätzliche Entfernen der Lymphknoten bei einer Brustkrebs-Operation hat oft weitreichende Folgen für die Patientinnen. Wissenschaftler aus Rostock untersuchen derzeit, ob Betroffenen dieses Verfahren in Zukunft erspart bleiben könnte.

https://www.krebshilfe.de/fileadmin/Downloads/PDFs/Zeitschriften/1_2016/S.10.pdf

Nodal pos. Situation

N1

Primäre Axilläre Lymphknotendissektion (ALND) I

© AGO e. V.
in der DGGG e.V.
sowie
in der DKG e.V.

Guidelines Breast
Version 2019.1D

	Oxford LoE	Oxford GR	Oxford AGO
▪ Endpunkt: Überleben (bei adäquater, multimodaler Therapie)	3	D	-
▪ Endpunkt: Staging	3	A	-
▪ Endpunkt: Lokoregionale Tumorkontrolle	2a	A	+/-
▪ pN+ (präoperativ histologisch gesichert) ohne neoadjuvante Systemtherapie	2a	B	+
▪ cN0 pN0 (sn)(i+)	1b	A	--
▪ cN0 pN1(sn) (mi)	2b	B	--
▪ cN0pN1 (sn) (cT1/2, <3SN+, BET + Rad + adaequate Systemtherapie)	1b	B	-
▪ cN0 pN1 (sn) und Mastektomie (keine Radiotherapie der Thoraxwand)	1b	B	+*
▪ cN0 pN1 (sn) und Mastektomie (T1/2,<3SN+) Strahlentherapie der Thoraxwand	5	D	+/-*
▪ **ALND indiziert, aber nicht möglich**			
▪ Radiatio analog AMAROS-Studie	1b	B	+

* Studienteilnahme empfohlen

www.ago-online.de

FORSCHEN
LEHREN
HEILEN

Operative Therapie der Axilla vor und nach NACT

©AGO e. V.
in der DGGG e.V.
sowie
in der DKG e.V.

Guidelines Breast
Version 2018.1D

SLNB vor oder nach NACT bei cN0						
SLNB vor NACT SLNB nach NACT				2b 2b	B B	+/- +
Weitere operative Therapie in Abhängigkeit von SLNB						
cN-Status (vor Therapie)	pN-Status (vor Therapie)	ycN-Status (nach Therapie)	operatives Vorgehen nach Therapie			
cN0	pN0(sn)	-	Nihil	1a	A	+
cN0	pN+(sn) analog ACOSOG Z0011	ycN0	Nihil Re-SN alleine ALND	5 2b 3	D B B	+ - +/-
cN0	pN+(sn) nicht analog ACOSOG Z0011	ycN0	Re-SN alleine ALND Axilla XRT	2b 2b 2b	B B B	- + +
cN0	Nicht durchgeführt	ypN0(SN) ycN0 ypN+(SN)	SN alleine ALND ALND	2b 2b 2b	B B B	+ +/- +
cN+	cN+ (CNB/FNA)	ycN0 ycN+ (CNB/FNA)	SN alleine ALND ALND	2b 2b 2b	B B B	+/- + ++

www.ago-online.de

FORSCHEN
LEHREN
HEILEN

Operatives Vorgehen in der Axilla und NACT

© AGO e. V.
in der DGGG e.V.
sowie
in der DKG e.V.

Guidelines Breast
Version 2019.1D

SLNB vor oder nach NACT bei cN0						
SLNB vor NACT SLNB nach NACT				2b 2b	B B	+/- +
Weitere operative Therapie in Abhängigkeit von SLNB						
cN-Status (vor Therapie)	pN-Status (vor Therapie)	N-Status (nach Therapie)	operatives Vorgehen nach Therapie			
cN0	pN0(sn)	-	Nihil	1a	A	+
cN0	pN+(sn) analog ACOSOG Z0011	ycN0	Nihil Re-SN alleine ALND	5 2b 3	D B B	+ - -
cN0	pN+(sn) nicht analog ACOSOG Z0011	ycN0	Re-SN alleine ALND Axilla XRT	2b 2b 2b	B B B	- + +
cN0	Nicht durchgeführt	ypN0(sn) ypN1(sn)	SN alleine ALND ALND Axilla RT	2b 2b 2b 5	B B B B	+ - + +
cN+	pN+ (CNB)	ycN0	SN alleine TAD inkl. SN ALND	2b 3b 2b	B C B	+/- + +/-
cN+	pN+ (CNB)	ypN1 (CNB)	ALND	2B	B	++

www.ago-online.de
FORSCHEN
LEHREN
HEILEN

•Pro Neoadjuvanz - Allgemein

AGO ARBEITSGEMEINSCHAFT GYNÄKOLOGISCHE ONKOLOGIE E.V.
MAMMA KOMMISSION
© AGO e. V.
in der DGGG e.V.
sowie
in der DKG e.V.

Guidelines Breast
Version 2019.1D

www.ago-online.de
FORSCHEN
LEHREN
HEILEN

Verbesserung der Falsch-Negativ-Rate des operativen Stagings nach NACT bei Patientinnen mit pN + (gesichert durch CNB)

	Oxford		
	LoE	GR	AGO
▪ Entfernung von > 2 SLNs	3b	C	+/-
▪ Kombinierte Tracermethode	3b	C	+/-
▪ IHC zur Detektion von ITC oder Mikrometastasen	2b	B	+
▪ Alleinige Markierung von positiven LK vor NACT (Clip / Coil/ Tattoo)	3b	C	+/-*
▪ Targeted Axillary Dissection (SLNB + Entfernung markierter Lymphknoten, falls ycN0)	3b	C	+*

* Teilnahme an Studien empfohlen

Targeted Axillary Dissection (TAD)

Published Ahead of Print on January 25, 2016 as 10.1200/JCO.2015.64.0094
The latest version is at http://jco.ascopubs.org/cgi/doi/10.1200/JCO.2015.64.0094

JOURNAL OF CLINICAL ONCOLOGY | ORIGINAL REPORT

Improved Axillary Evaluation Following Neoadjuvant Therapy for Patients With Node-Positive Breast Cancer Using Selective Evaluation of Clipped Nodes: Implementation of Targeted Axillary Dissection

Abigail S. Caudle, Wei T. Yang, Savitri Krishnamurthy, Elizabeth A. Mittendorf, Dalliah M. Black, Michael Z. Gilcrease, Isabelle Bedrosian, Brian P. Hobbs, Sarah M. DeSnyder, Rosa F. Hwang, Beatriz E. Adrada, Simona F. Shaitelman, Mariana Chavez-MacGregor, Benjamin D. Smith, Rosalind P. Candelaria, Gildy V. Babiera, Basak E. Dogan, Lumarie Santiago, Kelly K. Hunt, and Henry M. Kuerer

- FNR TLNB → 2-4,2%
- FNR TAD → 1,4%
- SLN entspricht TLN → 77%

Caudle et al. JCO 2016; 34(10): 1072–1078

Caudle et. al.

histologisch gesichert nodal positive Patientinnen (n=208)

LK-Metastase Clip-markiert (Seed : iodine-125)

Neoadjuvante Chemotherapie

191 ALND: davon 120 (63%) Resttumor identifiziert

→ bei 115 Patientinnen enthielt der Clip markierte

LK Metastasen = FNR von 4,3%

118 Patientinnen (von 191) erhielten SLND und ALND

FNR 10,1%

In 23% war der Clip markierte LK nicht der SNB

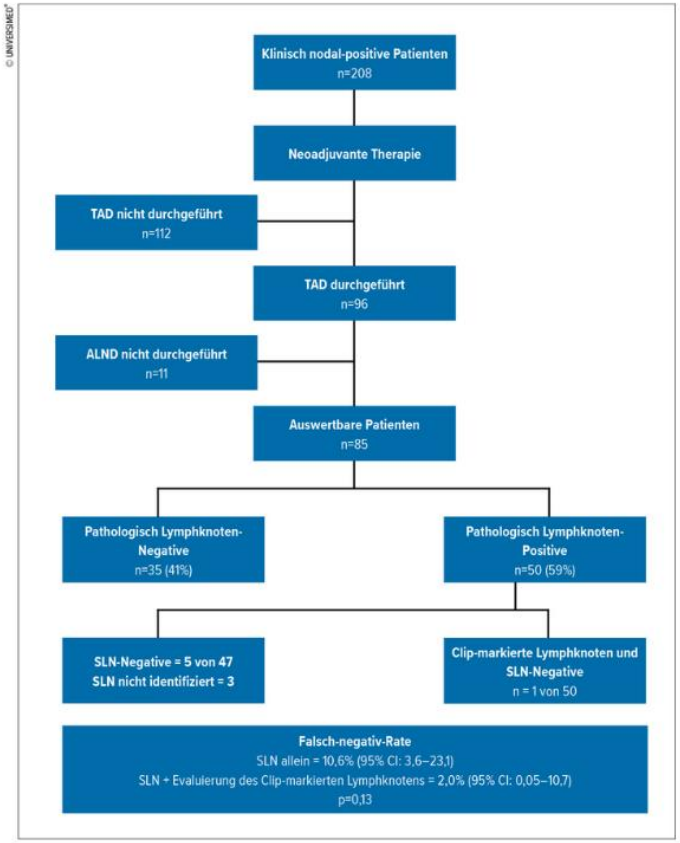

Abb. 2: Falsch-negativ-Raten bei der „targeted axillary dissection" (TAD)[9]

https://ch.universimed.com/fachthemen/1000000451

Wenn der Clip markierte LK zusätzlich zum SNB entfernt wurde

sankt die FNR auf 1,4% = (TAD)

85 Patientinnen erhielten TAD und ALND mit einer FNR von 2%

SenTa

Bestimmung der operativen Detektionsrate des Clip-markierten Target-Lymphknotens TLN ohne ALND

(Clip bei der Target-Lymphknoten-Biopsie TLNB
im resezierten Lymphknoten nachweisbar)

SENTA – Conclusions

The SENTA study demonstrates the feasibility of TAD in a cohort of non-selected cN+ BC patients managed in routine clinical practice.

In BC patients with biopsy-proven axillary LN involvement, a de-escalated surgical approach is applicable, with a DR of TLNB of >70%.

Parameters correlated with response to NACT (triple-negative status, Ki-67 index >40%) were predictive for failure of TLNB ($p<0.05$).

Results obtained for this real-world patient population are similar to previously published evidence[1]; however, the FNR was higher in the SENTA study (4.3% vs. 2.0%).

The findings are the great importance for post-neoadjuvant treatment decisions in patients with non-pCR (KATHERINE study[2], CREATE-X[3]).

[1]Caudle A et al. J Clin Oncol 2016;34(10):1072-1078; [2]Von Minckwitz G et al. NEJM 2019; [3]Masuda N et al. NEJM 2017

Mod. Reinisch M et al. ESMO 2019, Poster Discussion Session – Breast cancer, early stage, Abstract No. 177PD

Targeted Axillary Dissection (TAD) – offene Fragen

Begrenzte Erfahrungen des optimalen Clipfabrikats

Wiederfindungsraten Clip nach NACT

Iod-Seeds aus Gründen Strahlenschutz nicht möglich in Deutschland

Keine Angaben wie zuverlässig die gezielte/alleinige Clip-Resektion nach NACT gelingt

>50% erhielten primäre ALND mit nachträglicher Identifikation des TLN (s. Caudle JCO 2016)

Ausblick – neue Techniken

https://www.deutschlandfunk.de/koelner-kongress-2019-von-der-zukunft-erzaehlen.1184.de.html?dram:article_id=440729

LOCalizer

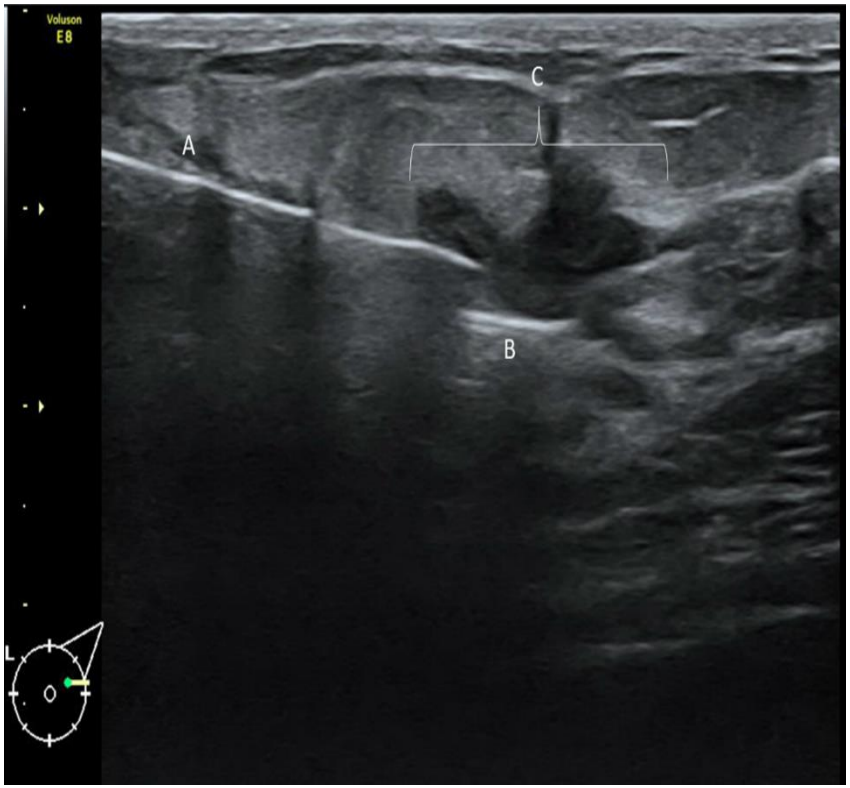

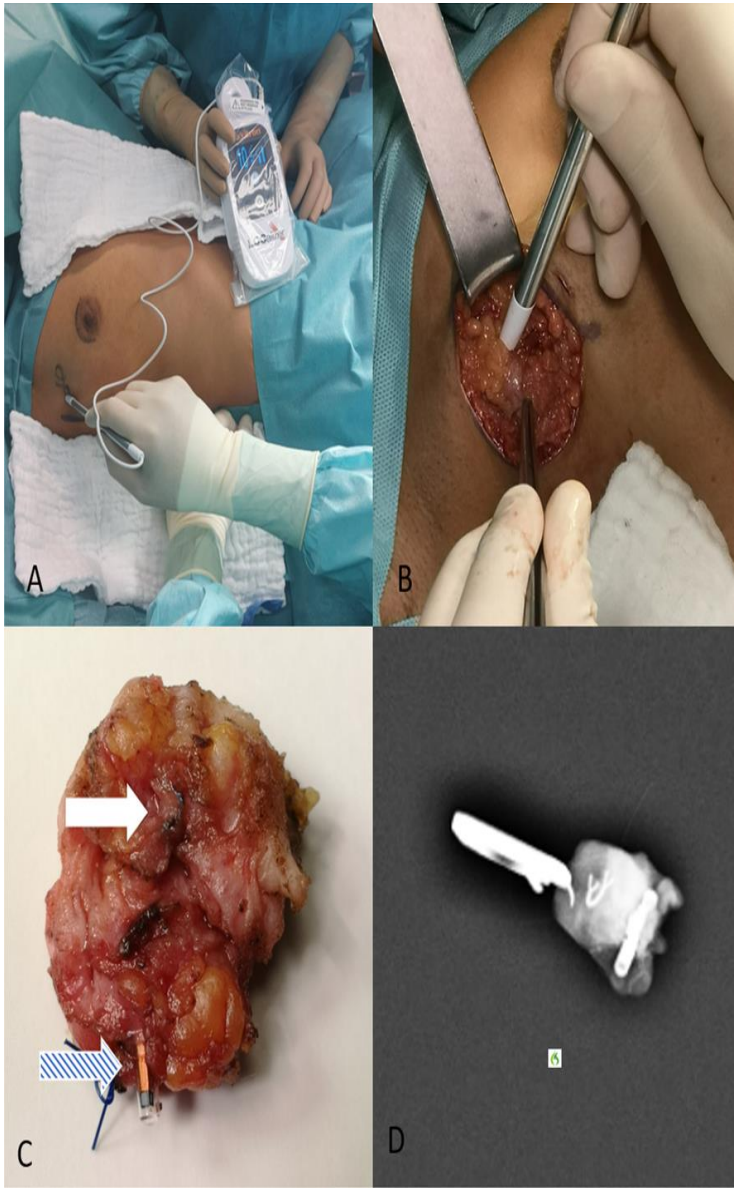

UFK Köln

UNIKLINIK KÖLN

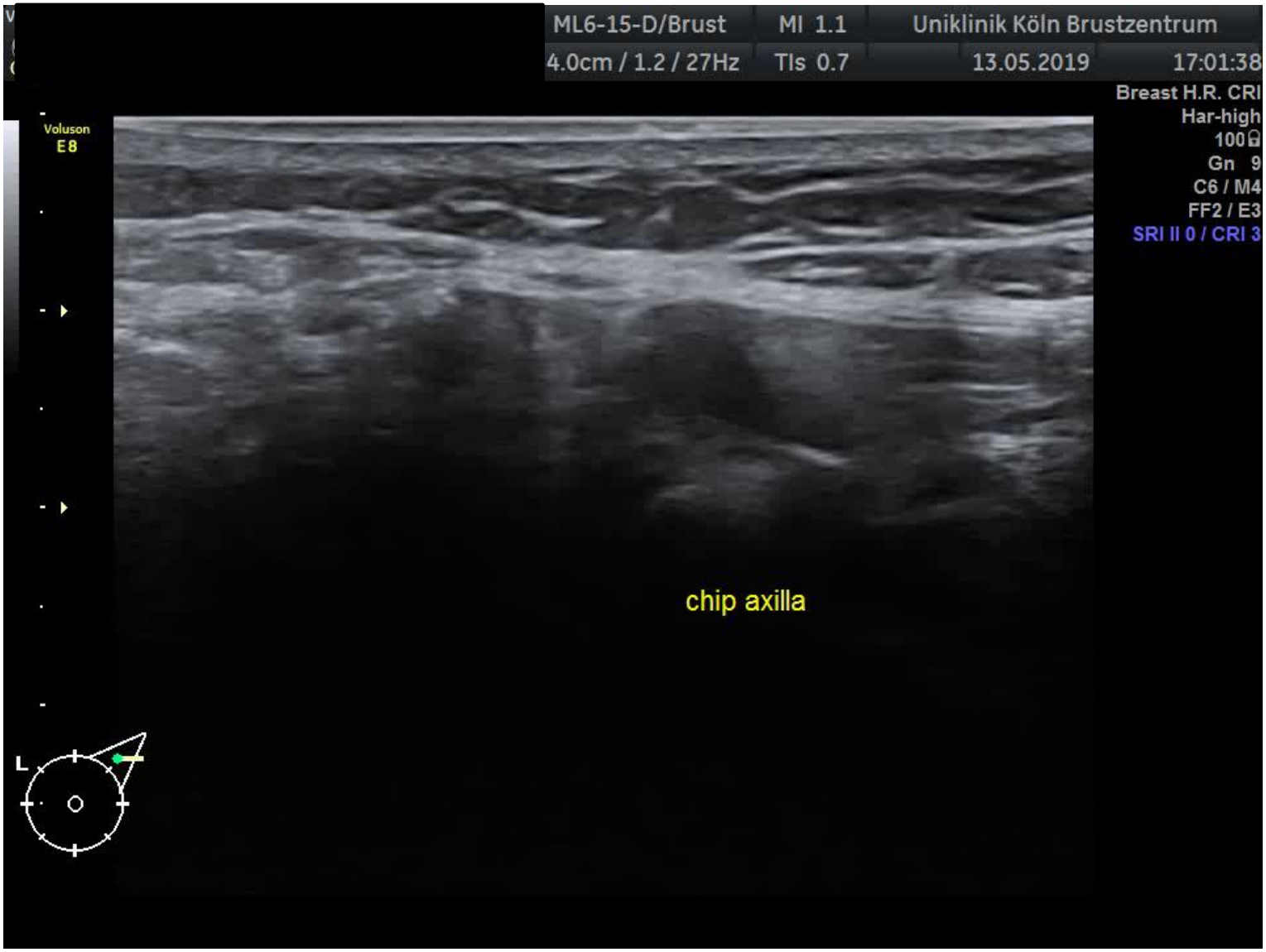

UNIKLINIK KÖLN

First Reported Use of the Faxitron LOCalizer™ Radiofrequency Identification (RFID) System in Europe – a Feasibility Trial, Surgical Guide and Review for non-Palpable Breast Lesions

WOLFRAM MALTER[1], JOHANNES HOLTSCHMIDT[1], FABINSHY THANGARAJAH[1], PETER MALLMANN[1], BARBARA KRUG[2], MATHIAS WARM[1,3] and CHRISTIAN EICHLER[1]

[1]*University of Cologne, Faculty of Faculty of Medicine and University Hospital Cologne, Department of Obstetrics and Gynecology, Cologne, Germany;*
[2]*University of Cologne, Faculty of Medicine and University Hospital Cologne, Department of Radiology, Cologne, Germany;*
[3]*Breast Cancer Center, Municipal Hospital Holweide, Cologne, Germany*

in vivo *33*: 1559-1564 (2019)
doi:10.21873/invivo.11637

faxitron
A Hologic Company

TargEx 1/2 – Trial

- Register Studie
- Nicht direktive Empfehlungen zum Behandlungsalgorithmus
- Kein Follow-Up

TargEx 2

- Feasibility n=50-100 oder mehr
- Primäres Studienziel:
  - intraOP gezielte Detektion des Chip in einem LK **nach** vorangehender NACT

- Sekundäre Studienziele:

- pCR der Axilla bei initialem Tumornachweis und NACT
- Rate an RFID-Chip Dislokationen (Zum Zeitpunkt der Operation nicht in einem Lymphknoten nachweisbar)
- Rate an RFID-Chip Dysfunktionen

Nur möglich wenn SLNB erfolgt:

- Detektionsrate (DR) für TAD (SLN und TLN detektiert)
- DR für SLNB
- Übereinstimmung TLN mit SLN (RFID-Chip in SLN nachweisbar)
- Anzahl entfernter Lymphknoten bei TAD (SLNB+TLNB)
- Anzahl entfernter Lymphknoten bei SLNB
- Anzahl entfernter Lymphknoten wenn TLN nicht SLN

Nur möglich falls ALND erfolgt:

- Rate ALND gesamt
- Rate upfront geplanter ALND
- Rate diagnostische ALND bei erfolgloser TAD (TLN nicht identifiziert)
- Rate komplettierende ALND bei ypN+ (TAD)
- Falsch negativ Rate (FNR) für TLNB allein
- FNR für SLNB allein
- FNR für TAD (TLNB kombiniert mit SLNB)
- Anzahl weiterer positiver LK (außer SLN und TAD) bei ALND

Magseed

SentiMag
6426
Sentimag® – Magnetische Läsions- und Lymphknotenlokalisierung
Besuchen Sie uns auf www.sysmex.de/magseed
www.sysmex.ch/magseed · www.sysmex.at/magseed

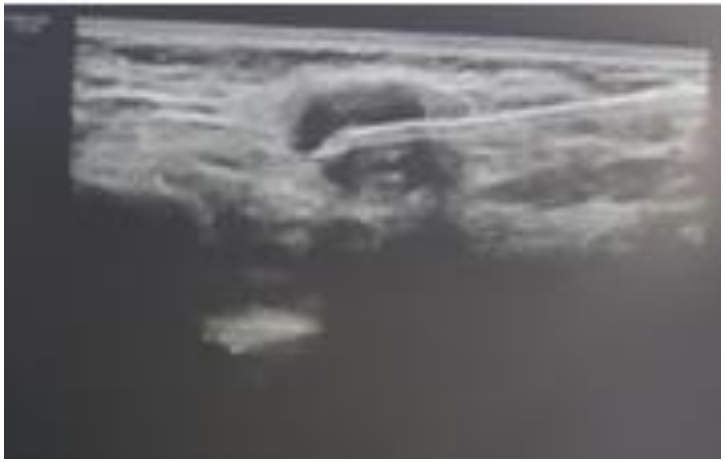

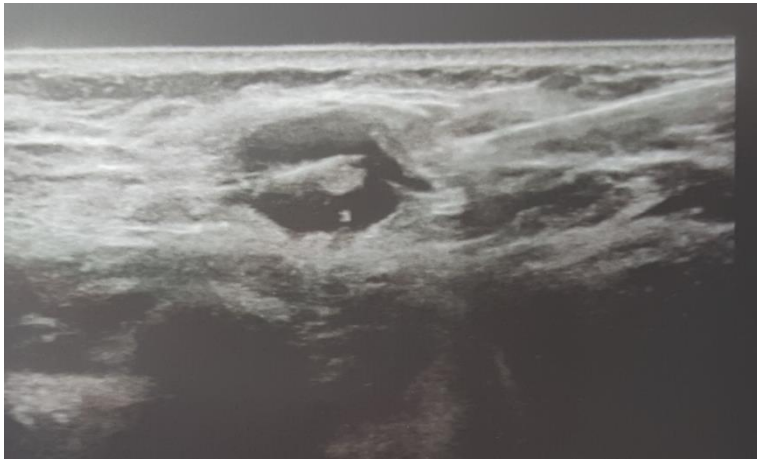

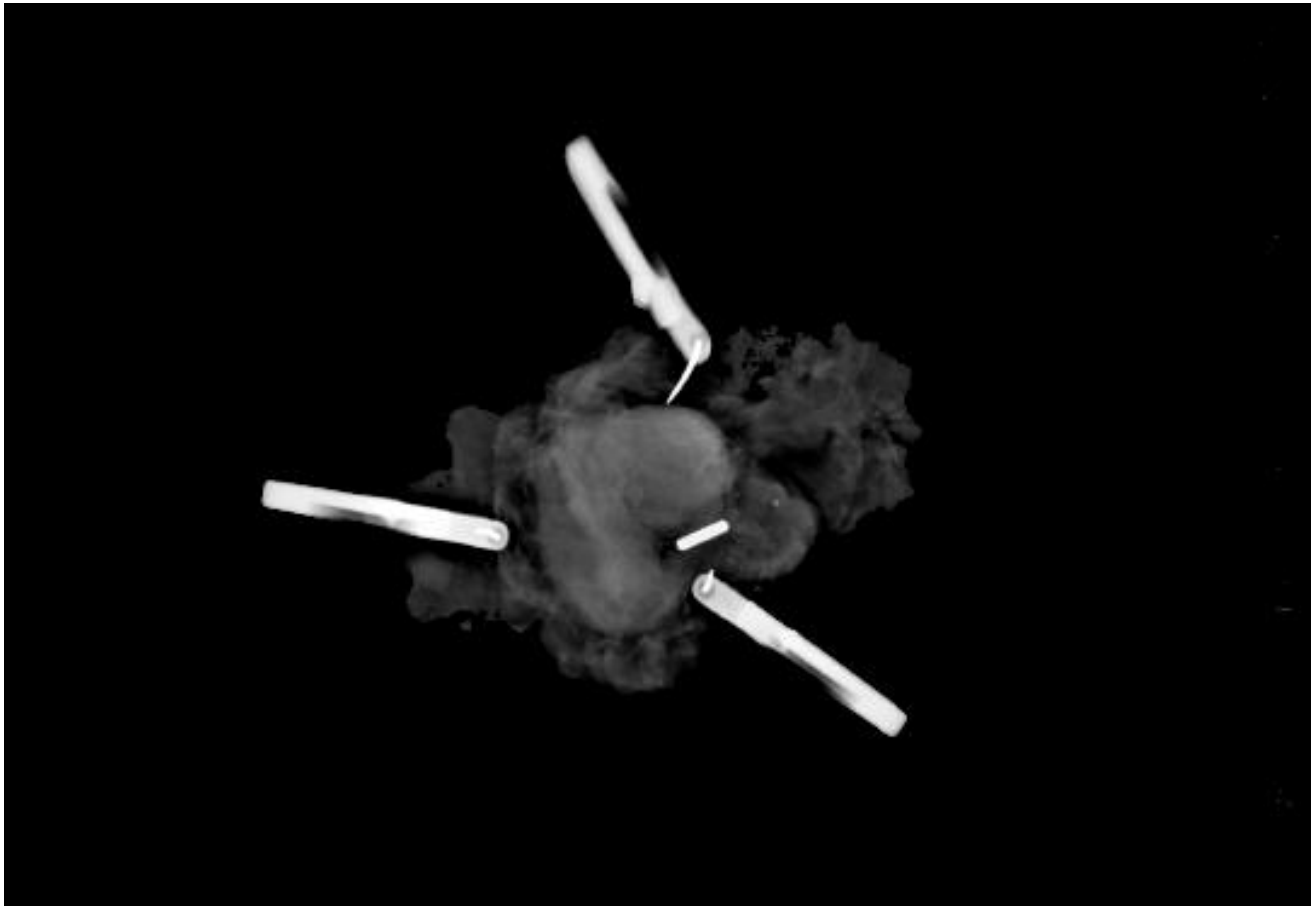

operative Therapie der Axilla – alles geklärt?

Zusammenfassung

Wenn cN0 -> SNL, sowohl bei primärer OP als auch nach NACT

Wenn N+ (LK markiert) und Konversion zu ycN0 TAD anbieten (über Verfahren aufklären) möglichst im Rahmen von Studien

Wenn N+ und nach NACT ycN+ -> Axilladissektion bis max. 10 LK

Vielen Dank!

UNIKLINIK KÖLN